



Nederlandse Vereniging voor Cardiologie

Carillon

Indicatie & Implementatie Protocol

Een stappenplan voor het starten van een Carillon-programma

Datum

2023

Auteur

Werkgroep transkatheter
hartklepinterventies (THI)

Carillon

DATUM

2023

INHOUD

1. Inleiding.....	3
1.1. Carillon implantaat	3
1.2. Plaatsingskatheter	3
1.3. Handgreep	4
1.4. Meetkatheter.....	4
2. Indicatie Carillon.....	5
2.1. Indicatie criteria	5
2.2. Contra-indicaties.....	5
2.3. Relatieve contra-indicaties:	5
3. Patiënten Selectie.....	6
3.1. Evaluatie van de algemene gezondheidstoestand	6
3.2. Evaluatie op basis van coronaire beoordeling.....	6
3.3. Evalueer de status van hartfalen.....	6
3.4. Evaluatie op basis van echo-evaluatie (TTE of TEE)	7
4. Hartteam bespreking	7
4.1. Primaire/ structurele MI	7
4.2. Secundaire/ Functionele MI:	7
4.2.1. COAPT inclusie criteria:	7
4.3. Beoordeling ernst MI:	10
4.4. COAPT inclusie criteria:.....	11
4.5. COAPT exclusie criteria:.....	11
4.6. MitraScore	13
5. Procedure/ingreep.....	14
5.1. a. Voorwaarden:.....	14
5.2. Benodigde ruimte:	14
5.3. Teamomschrijving:	14
5.4. Materiele benodigdheden:	15
5.5. Beschrijving procedure	15
6. Follow up.....	16
6.1. Ontslag:	16
6.2. 1 maand.....	16
6.3. 6 maanden	16
6.4. 12 maanden	16
7. NHR-registratie.....	17
8. Appendix A	18
9. Appendix B	20

1. Inleiding

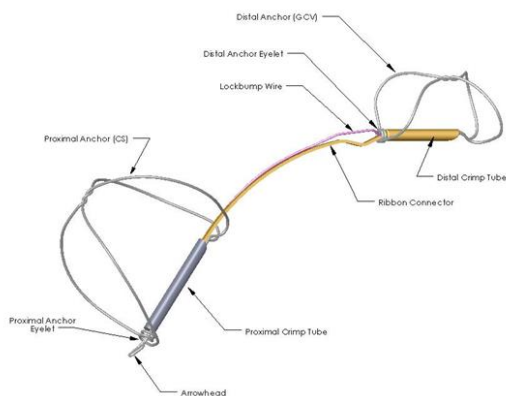
Het Carillon Mitral Contour System (XE2) is een medisch hulpmiddel van klasse III en wordt vervaardigd door Cardiac Dimensions, Inc., in Kirkland, Washington, VS. Het apparaat ontving de CE-markering op 3 augustus 2011 en ontving op 25 augustus 2020 goedkeuring van TGA in Australië.

Het Carillon Mitralis Contour Systeem (XE2) bestaat uit de volgende onderdelen:

- o Een implantaat bedoeld voor permanente plaatsing in de coronaire sinus (CS)/grote hartader (GCV)
- o Een plaatsingssysteem dat bestaat uit een op maat gemaakte 9F plaatsingskatheter en een handgreep.

1.1. Carillon implantaat

Het implantaat wordt aan het handvat bevestigd en wordt via de plaatsingskatheter in de CS/GCV geplaatst langs het posterolaterale aspect van de mitraliskleppannulus. Het Carillon-implantaat (XE2) is gemaakt van nitinol en titanium en wordt vervaardigd in verschillende lengtes en met verschillende ankermaten om tegemoet te komen aan de individuele veneuze anatomie. Het implantaat bestaat uit een distaal anker (geplaatst in de GCV), proximaal anker (geplaatst in de CS), lintconnector (verbindt de ankers), proximale krimp slang en distale krimp slang. Het implantaat is ontworpen om te worden ontplooid, gespannen en vergrendeld in de CS/GCV om de mitralisannulus opnieuw vorm te geven en zo dilatatie van de mitralising en regurgitatie van de mitralisklep te verminderen.

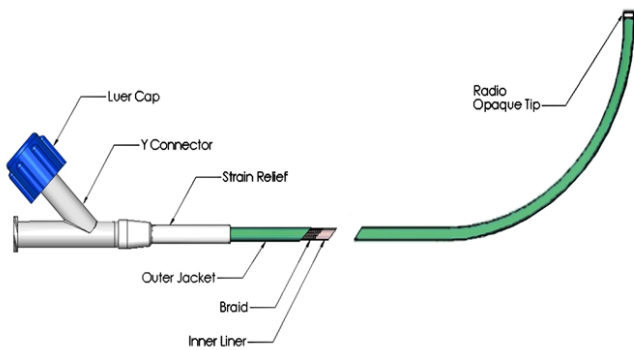


Afbeelding 1: Carillon Implantaat (XE2)

1.2. Plaatsingskatheter

De plaatsingskatheter is gebogen aan het distale uiteinde en heeft een buitendiameter van 9F (3,0 mm) en een effectieve lengte van 70 cm. De binnendiameter is 2,5 mm en is geschikt voor een voerdraad van 0,035" (0,89 mm) of een diagnostische of deflecteerbare katheter met een buitendiameter van 7F (2,3 mm).

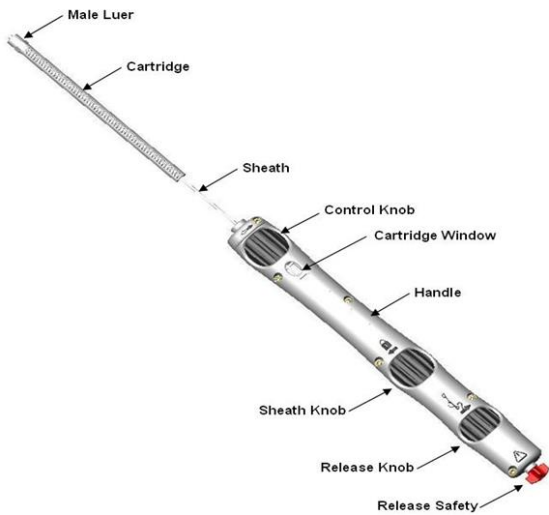
De plaatsingskatheter wordt gebruikt om een gradueel meetinstrument in te brengen (bijv. een markeerkatheter), om radiopaak contrast voor venogrammen te injecteren, om verbinding te maken met de cartridge van de handgreepconstructie om het implantaat te helpen plaatsen, om het vergrendelingsmechanisme van het distale anker in te schakelen, en om het implantaat terug te krijgen. De rechte poort maakt het mogelijk om een meetinstrument op te voeren en te verwijderen en het implantaat in te brengen. De zijpoort kan worden gebruikt voor injectie van radiopaak contrastmiddel.



Afbeelding 2: Carillon 9F plaatsingskatheter

1.3. Handgreep

De handgreep bestaat uit een patroon, een huls/duwer-samenstel en een handgreepsamenstel met patroonvenster, draaiknoppen en ontgrendelingsbeveiliging. De cartridge bevat het implantaat, dat in de ontgrendelde positie binnen het cartridgelumen is gevouwen. Tijdens de plaatsing wordt het implantaat handmatig uit de cartridge in de plaatsingskatheter geschoven. De handgreep vergemakkelijkt het plaatsen, vergrendelen, ontkoppelen en terugplaatsen van het implantaat. Dit wordt bereikt door draaiknoppen die gecontroleerde bewegingen van de plaatsingskatheter, het implantaat, de huls/duwer en het ontkoppelingsmechanisme mogelijk maken. De ontgrendelingsbeveiliging moet worden verwijderd voordat het implantaat wordt losgekoppeld van de handgreep.



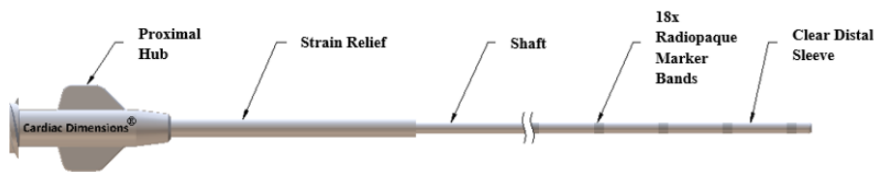
Afbeelding 3: Handgreep

1.4. Meetkatheter

De meetkatheter wordt gebruikt om de algehele CS/GCV-afmetingen te schatten, zodat een implantaat met de juiste maat kan worden geselecteerd. De meetkatheter wordt in de

plaatsingskatheter ingebracht en opgevoerd totdat de meest distale markeringsband is uitgelijnd met de radiopake markering aan de punt van de plaatsingskatheter. Schattingen van de veneuze grootte worden vervolgens bepaald door de arts met behulp van venogrammen die zijn vastgelegd met fluoroscopie.

De meetkatheter bestaat uit een polymeerschacht, een naaf met een luer-connector aan het proximale uiteinde, een polymeer trekontlasting, radiopake markeringsbanden en een doorzichtige distale huls die de markeringsbanden bedekt.



Afbeelding 4: Meetkatheter

2. Indicatie Carillon

Het Carillon device wordt momenteel onderzocht voor de behandeling van hartfalen met gereduceerde ejectiefractie met milde/matige mitralisklepinsufficiëntie (MI). Voor deze indicatie voldoet de therapie nog niet aan de stand van de wetenschap en praktijk, en moet eerst meer bewijs worden geleverd met betrekking tot de effectiviteit van de behandeling voor deze indicatie. In de huidige fase kan indirecte annuloplastiek met het Carillon device enkel worden gebruikt bij patiënten met een symptomatische ernstige secundaire mitralisklepinsufficiëntie, die niet in aanmerking komen voor mitralisklepchirurgie of M-TEER.

2.1. Indicatie criteria

- i. Functionele/secundaire ernstige mitralisklepinsufficiëntie
- ii. Symptomatisch (NYHA gr 2 of hoger)
- iii. Ondanks optimale guideline-directed medicamenteuze therapie (GDMT)
- iv. Waarbij het primaire mechanisme van de MI annulusdilatatie is (ventriculair bepaald, atriaal bepaald, of dynamisch)
- v. In afwezigheid van structurele afwijkingen aan de hartklep die dusdanig aan het mechanisme van de MI bijdragen dat onvoldoende positief effect van de (partiele) annulusreductie tgv de Carillon te verwachten valt.
- vi. Patiënt komt niet in aanmerking voor mitralisklepchirurgie (afgewezen in het hartteam i.v.m. hoog risico of inoperabel) of M-TEER (technisch niet mogelijk, geen gunstig resultaat te verwachten)

2.2. Contra-indicaties

- i. Eerdere MVR, of annuloplastiek
- ii. CRT-P/D of ander device in de sinus coronarius
- iii. Ernstige mitralisklepanuluscalcificatie (MAC) waardoor geen modulatie van de annulus te verwachten na implantatie.
- iv. Distale landing zone device <3,5mm, proximale landing zone >13,5mm, distale landing zone op <9cm van ostium sinus coronarius
- v. Criteria voor futiliteit (bv ernstige gefixeerde pulmonale hypertensie, levensverwachting < 1jaar)

2.3. Relatieve contra-indicaties:

- i. Aanwezigheid stolsel in linkerboezemhartoor (LAA, gezien theoretisch risico op embolisatie tgv weefsel plicatie)
- ii. Nikkel- titanium of nitinol overgevoeligheid
- iii. Kruising van ramus circumflexus (RCx) of ramus posterolateralis (RPL) met sinus coronarius t.h.v. de geplande landing zone van het device
- iv. Non-compaction cardiomyopathie

- v. Hyperdynamische veneuze compressie, waarbij een deel van het lumen van de sinus coronarius tijdens contractie volledig samentrekt)

3. Patiënten Selectie

3.1. Evaluatie van de algemene gezondheidstoestand

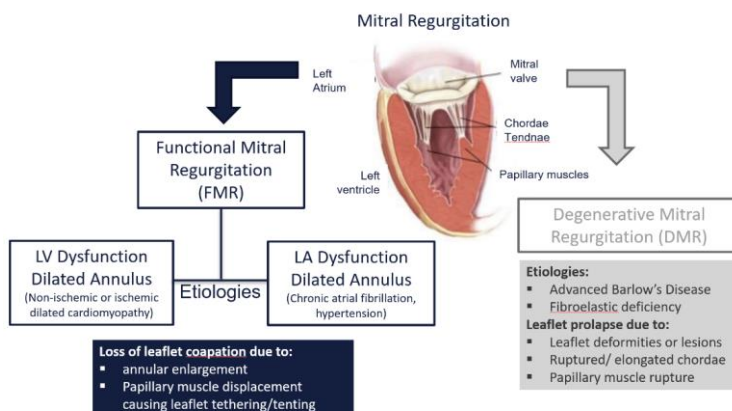
- i. Symptomatologie
- ii. Medicatie
- iii. Co-morbiditeit

3.2. Evaluatie op basis van coronaire beoordeling

- i. Status coronairlijden: Angiografie van de linker en rechter kransslagaders (beoordelen indicatie revascularisatie)
- ii. lange opname om de sinus coronarius te zien)
- iii. Linker coronaïr angiogram met veneus follow-through angiogram in LAO caudale (30/30) en RAO craniale (30/10) weergave (ter beoordeling relatie sinus coronaries en RCX)

3.3. Evalueer de status van hartfalen

- i. NYHA-klasse
 1. Symptomatisch in rust of bij inspanning
 2. NYHA klasse II - IV*
 * Patiënten met NYHA IV moeten vóór de interventie worden behandeld tot NYHA III
- ii. (NT-pro)BNP (evaluatie hartfalen)
- iii. Looptest van 6 minuten (objectiveren symptomen en inspanningscapaciteit)
- iv. Optimale medicamenteuze behandeling (patiënten dienen voor behandeling op GDMT te zijn, stabiele dosis en indien getolereerd)
 - ACE-remmer of angiotensine-receptorblokker
 - Bètablokker
 - Sacubitril/valsartan (Entresto®, LCZ 696)
 - Aldosteron-antagonist
 - Diuretica
 - SGLT2 remmer



Afbeelding 5: Mitralisklepregurgitatie

3.4. Evaluatie op basis van echo-evaluatie (TTE of TEE)

- i. Evalueer mitralisklepinsufficiëntie pathologie
- ii. Een grondige kennis van mitralisklep (MV)-anatomie en -functie is verplicht (folders, mitralisklepannulus, Chordae Tendineae, papillaire spieren)
- iii. Ernst mitralisklepinsufficiëntie, dimensies linker ventrikel, linker atrium en mitralisklep.
- iv. Voor een gedifferentieerde analyse moeten alle parasternale en apicale beelden worden gebruikt (eventueel ook subcostaal)
 1. Parasternale lange-as- en parasternale korte-asweergave
 2. Apicale 2, 3, 4, 5 kameraanzichten
 3. Alle weergaven moeten ook worden gedaan met kleurendoppler
- v. Echo Dicom-bestanden TEE+TTE Beeldvormingsrichtlijnen:
 1. Echobeeldvorming: Echobeelden van hoge kwaliteit zijn vereist voor een optimale beoordeling van de mitralisklep.
 2. TEE heeft de voorkeur, TTE is voldoende, maar laat slechts een beperkte beoordeling toe.

TEE
<ul style="list-style-type: none">• Transgastric short axis view• Transgastric 2-chamber view• Mid-esophageal four chamber view• Mid-esophageal two chamber view• Mid-esophageal three chamber view• Doppler flow evaluation
TTE
<ul style="list-style-type: none">• Parasternal Long Axis and Short Axis View• Apical 4 Chamber View• Apical long axis view (3 Chamber View)• Apical 2 Chamber View• Doppler flow evaluation• M-mode tracing

Afbeelding 6: TEE/TTE echo beelden

- vi. Patiëntscreeningformulier: Appendix A
- vii. ClinFlow: Alle gevraagde informatie kan worden geüpload via de ClinFlow internetsite waar u na 24-48 uur feedback krijgt

4. Hartteam bespreking

Het hartteam bestaat in ieder geval uit een interventiecardioloog, imagingcardioloog en cardiochirurg.

4.1. Primaire/ structurele MI

- i. Chirurgische MVP/R
- ii. Indien patiënt inoperabel of hoog risico & anatomisch geschikt: M-TEER

4.2. Secundaire/ Functionele MI:

- i. Als ook indicatie voor CABG of ingrijpen aan andere klep: chirurgische MVP/R
- ii. Als géén indicatie voor chirurgie en patiënt voldoet aan de COAPT criteria: M-TEER

4.2.1. COAPT inclusie criteria:

1. Ernstige secundaire MI
2. Symptomatische hartfalen (NYHA klasse II, III of ambulant klasse IV) ondanks optimale guideline directed medical therapy
3. LVEF 20-50%

4. LV eind systolische diameter ≤ 70 mm
 5. Tenminste een hartfalen hospitalisatie binnen het afgelopen jaar of verhoogde natriuretisch peptide niveaus
 6. Anatomie geschikt voor TEER
- iii. Indien inoperabel of hoog operatierisico, en patiënt voldoet niet aan de COAPT criteria:
 - Overweeg M-TEER ter vermindering van hospitalisaties en verbetering kwaliteit van leven
 - Overweeg Carillon of een andere percutane mitralisklepingreep
 - iv. Indien inoperabel of hoog operatierisico en patiënt voldoet aan de COAPT criteria, maar is anatomisch ongeschikt voor M-TEER en anatomisch wel geschikt voor Carillon: Carillon
 - v. Indien inoperabel of hoog operatierisico en patiënt voldoet niet aan de COAPT criteria en CRT in situ: conservatief of overweeg M-TEER (overweeg gebruik CITE score/ MitraScore/GRASP score- zie bijlage).
- NB: aangezien CRT een contra-indicatie vormt voor Carillon implantatie moet goed worden nagedacht over de volgorde van therapie. Indien indicatie voor CRT, waarbij er sprake is van ernstige annulusdilatatatie met belangrijke MI waarbij niet de verwachting is dat dit na CRT afdoende zal afnemen overwegen EERST Carillon te implanteren en dan pas CRT.

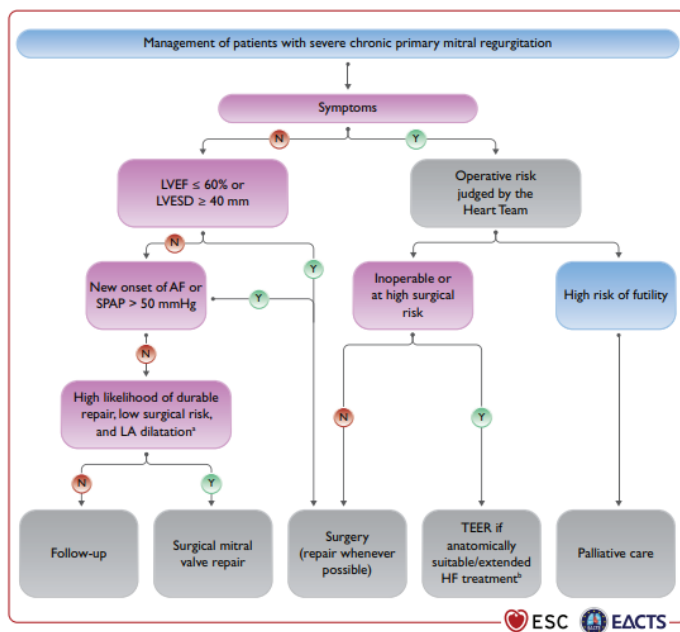


Figure 5 Management of patients with severe chronic primary mitral regurgitation. AF = atrial fibrillation; HF = heart failure; LA = left atrium/left atrial; LVEF = left ventricular ejection fraction; LVESD = left ventricular end-systolic diameter; SPAP = systolic pulmonary arterial pressure; TEER: transcatheter edge-to-edge repair. ^aLA dilatation: volume index ≥ 60 mL/m² or diameter ≥ 55 mm at sinus rhythm. ^bExtended heart failure treatment includes the following: CRT; ventricular assist devices; heart transplantation.²⁴⁷

Stroomschema behandeling primaire MI2021 ESC/EACTS Guidelines for the management of valvular heart disease (Eur Heart J, 2022;43:7:561-632)

Met opmerkingen [Nv1]: Is dit dan geen afbeelding? Moet het dan andere opmaak hebben?

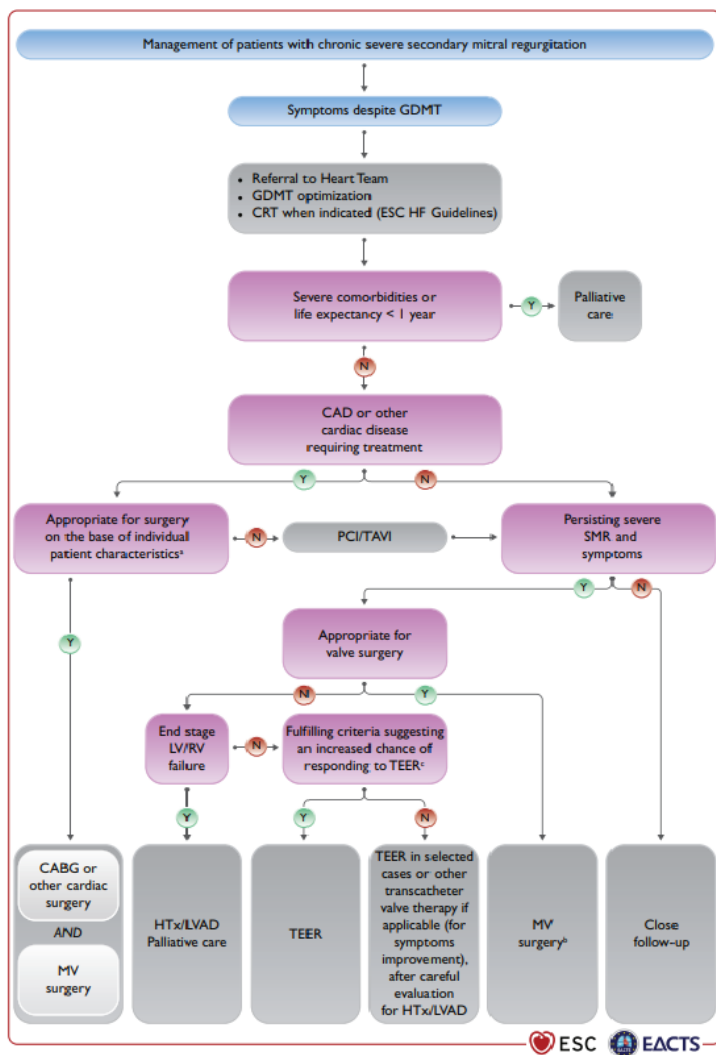


Figure 6 Management of patients with chronic severe secondary mitral regurgitation. CAD = coronary artery disease; CABG = coronary artery bypass grafting; CRT = cardiac resynchronization therapy; ESC = European Society of Cardiology; GDMT = guideline-directed medical therapy; HF = heart failure; HTx = heart transplantation; LVAD = left ventricular assist devices; LV = left ventricle/left ventricular; LVEF = left ventricular ejection fraction; MV = mitral valve; PCI = percutaneous coronary intervention; RV = right ventricle/right ventricular; SMR = secondary mitral regurgitation; TAVI = transcatheter aortic valve implantation; TEER = transcatheter edge-to-edge repair. ^aLVEF, predicted surgical risk, amount of myocardial viability, coronary anatomy/target vessels, type of concomitant procedure needed, TEER eligibility, likelihood of durable surgical repair, need of surgical mitral replacement, local expertise. ^bParticularly when concomitant tricuspid valve surgery is needed. ^cCOAPT criteria (Cardiovascular Outcomes Assessment of the MitraClip Percutaneous Therapy for Heart Failure Patients With Functional Mitral Regurgitation): see [Supplementary Table 7](#).

Stroomschema behandeling secundaire MI 2021 ESC/EACTS Guidelines for the management of valvular heart disease (*Eur Heart J*, 2022;43:7:561-632)

Relationship between the morphological characteristics of the mitral valve and suitability for the mitralclip procedure

Ideal Valve Morphology	Unsuitable Valve Morphology
Mitral regurgitation originating from the mid-portion of the valve (degenerative or functional aetiology)	Perforated mitral leaflets or clefts, lack of primary and secondary chordal support
Lack of calcification in the grasping area	Severe calcification in the grasping area
Mitral valve area $\geq 4 \text{ cm}^2$	Haemodynamically relevant mitral stenosis
Length of posterior leaflet $\geq 10 \text{ mm}$	Length of posterior leaflet $< 7 \text{ mm}$
Non-rheumatic or endocarditic valve disease	Rheumatic valve disease (restriction in systole and diastole) or endocarditic valve disease
Flail width $< 15 \text{ mm}$, flail gap $< 10 \text{ mm}$	3D TEE gap between leaflets $> 2 \text{ mm}$
Sufficient leaflet tissue for mechanical coaptation: coaptation depth $< 11 \text{ mm}$, coaptation length $> 2 \text{ mm}$	

Adapted with permission from Wunderlich *et al.*⁴⁹
3D, 3-dimensional; TEE, transoesophageal echocardiography.

(Stone *et al.*, *Eur. Heart J* 2015, vol 36;29: 1851-77)

4.3. Beoordeling ernst MI:

- i. Op basis van 2D TTE in niet gesedeerde patiënt in klinisch stabiele periode. Eventueel aanvullende 3D en TEE beelden.

Table 2
Grading the severity of primary mitral regurgitation by echocardiography

	MR Severity*		
	Mild	Moderate	Severe
Qualitative			
MV morphology	Mildly abnormal leaflets (e.g., mild rheumatic thickening, limited prolapse)	Moderately abnormal leaflets (e.g., moderate thickening or prolapse)	Severe valve lesions (e.g., flail leaflet, ruptured papillary muscle, severe retraction, large perforation)
Colour flow MR jet	Small LA penetration or not holosystolic	Moderate LA penetration or large penetration and late systolic	Deep LA penetration and holosystolic jet
Flow convergence zone ¹	Not visible, transient or small	Intermediate in size and duration	Large throughout systole
CW signal MR jet	Faint/partial/parabolic	Dense but partial or parabolic and light density	Holosystolic and dense or triangular
Semi-quantitative			
Vena contracta width, mm	< 3	Intermediate	≥ 7 (> 8 for biplane)²
Pulmonary vein flow	Systolic dominance	Systolic blunting ³	May be normal with low LA pressure. Systolic flow reversal
Mitral inflow ⁴	A-wave dominant	Variable	E-wave dominant ($> 1.5 \text{ cm/s}$)
TVI mitral/TVI aortic ratio	< 1.0	1.0-1.4	> 1.4
Quantitative			
EROA, mm^2	< 20	20-29; 30-39 ⁵	≥ 40
Regurgitant volume, ml	< 30	30-44; 45-59 ⁵	≥ 60
LV and LA size	Usually normal	Usually normal or mild dilation	Usually dilated ⁶
PA systolic pressure, mm Hg	Usually normal	Usually normal	May be normal; > 50 at rest without other cause

General considerations: All measurements have limitations, and an integrated approach must be used that weighs the strength of each echocardiographic measurement. All signs and measures should be interpreted in an individualized manner that accounts for body size, sex, and all other patient characteristics. Finally, there may be uncertainty in classifying mild versus moderate and moderate versus severe MR. Further differentiation may be obtained with additional testing (e.g., exercise echocardiography, cardiac magnetic resonance imaging, right and left heart catheterization) if clinically indicated or needed for clinical trial classification. Bolded qualitative and semi-quantitative signs are considered specific for their MR grade. *Mild MR = 1+; moderate MR = 2+; moderate-severe MR = 3+; and severe MR = 4+. ¹With Nyquist limit > 50 to 60 cm/s . ²For average between apical 2- and 4-chamber views. ³Signs are non-specific and are influenced by many other factors (LV diastolic function, atrial fibrillation, LA pressure). ⁴Signs are non-specific, are most valid in patients > 50 years of age, and are influenced by other causes of elevated LA pressure. ⁵The 2 ranges indicate mild/moderate and moderate/severe MR respectively. EROA 30 to 39 mm^2 or RVol 45 to 59 ml may be consistent with severe MR in individuals of small body size, particularly women. ⁶LV and LA can be within the "normal" range for patients with acute severe MR or with chronic severe MR who have small body size, particularly women, or with small LV size preceding the occurrence of MR. Modified with permission from Lancellotti *et al.*²⁹ and Zoghbi *et al.*²⁸
CW, continuous wave; EROA, effective regurgitant orifice area; LA, left atrium; LV, left ventricular; MR, mitral regurgitation; MV, mitral valve; PA, pulmonary artery; TVI, time velocity integral.

(Stone *et al.*, *Eur. Heart J* 2015, vol 36;29: 1851-77 (MVARC))

- ii. Anatomische criteria ter beoordeling in secundaire MI:
 1. leaflet lengte
 2. leaflet hoek (mn posterolaterale hoek, indicatief voor posterior leaflet tethering)
 3. coaptation afstand (apicale verplaatsing van het coaptation punt),
 4. coaptation lengte
 5. tenting oppervlak; Asymmetric tenting suggereert posterior leaflet restrictie, symmetrische tenting suggereert restrictie van beide leaflets

6. Annulus dimensie (AP diameter >35mm of ratio van AP diameter tot mid diastolische anterior MV leaflet lengte >1,3)
7. Globale LV remodelling: LV diameters/volumina, sphericiteitsindex
8. Locale LV remodelling : apicale verplaatsing posteriomediale papillair spier, afstand tussen papillairspiers

Table 3
Grading the severity of secondary mitral regurgitation by echocardiography

	MR Severity*		
	Mild	Moderate	Severe
Qualitative			
MV morphology	Normal leaflets with mild tenting	Leaflets with moderate tenting	Severe tenting and movement restriction with leaflet coaptation reduced to leaflet tips or locally absent
Colour flow MR jet	Small	Moderate penetration of the aliasing jet	Large jet with profound LA penetration of the aliasing jet
Flow convergence zone ¹	None or small	Intermediate	Large
CW signal MR jet	Low density or incomplete duration	May be dense or holosystolic	Dense and holosystolic, low velocity and triangular
Semiquantitative			
Vena contracta width, mm	<3	Intermediate	≥7 (≥8 for biplane) ²
Pulmonary vein flow ³	Systolic dominance ⁶ (may be absent with restrictive filling or atrial fibrillation)	Systolic blunting is non-specific ⁵	Systolic flow reversal ⁴
Mitral inflow ⁵	A-wave dominant ⁵ⁱⁱ	Variable ⁵	E-wave dominance (non-specific ⁵)
Quantitative			
EROA, mm ²	Not established	Not established	≥20
Regurgitant volume, ml	Not established	Not established	≥30
LV and LA size and systolic PAP ⁷	Variable	Variable	Variable

General considerations: All measurements have limitations, and an integrated approach must be used that weighs the strength of each echocardiographic measurement. All signs and measures should be interpreted in an individualized manner that accounts for body size, sex, and all other patient characteristics. These recommendations are for holosystolic MR. The values of EROA and RVol associated with severe MR (regurgitant fraction >50%) should be consistent with LV end-diastolic volume, LVEF, and LV forward stroke volume calculated by other methods. The values presented here are rough guides.⁷ Functional MR is dynamic, and EROA changes during systole (may be limited to early and late systole) and over time (depending on loading conditions). In such circumstances, single-frame PISA or 3-dimensional measurements may overestimate MR severity. There may be uncertainty in classifying mild versus moderate and moderate versus severe MR. Further differentiation may be obtained with additional testing (e.g., exercise echocardiography, cardiac magnetic resonance imaging, right and left heart catheterization) if clinically indicated or needed for clinical trial classification. *Mild MR = 1+; moderate MR 2+; moderate-severe MR = 3+; and severe MR = 4+. ¹At a Nyquist limit of 50 to 60 cm/s. ²For average between apical 2- and 4-chamber views. ³Pulmonary venous flow and mitral inflow are indirect signs of MR and are influenced by many other factors such as LV systolic and diastolic function, LA size and pressure, atrial arrhythmias, and the presence of mitral inflow obstruction. Pulmonary venous flow reversal, which is specific to severe primary MR, is rarely observed in severe functional MR. ⁴Usually in patients >50 years of age. ⁵EROA and regurgitant volume by PISA may be substantially underestimated in secondary MR if the regurgitant orifice is elliptical or has multiple jets, as is often the case. Several but not all studies have shown an adverse prognosis with EROA ≥20 mm² or regurgitant volume ≥30 ml in secondary MR. It is not clear what the cut-off values for mild vs moderate MR should be, in part because of absence of a clear gold standard. 3-dimensional imaging of EROA should be considered in such patients, although it tends to overestimate actual EROA.⁴² In secondary MR, LV and LA size and PAP may be increased by the underlying LV systolic and diastolic dysfunction and, therefore, may be increased in all grades of MR. PAP, pulmonary artery pressure; PISA, proximal isovelocity surface area; other abbreviations as in Table 2.

(Stone et al, Eur. Heart J 2015, vol 36:29: 1851-77 (MVARC))

4.4. COAPT inclusie criteria:

- i. Ernstige secundaire MI
- ii. Symptomatische hartfalen (NYHA klasse II, III of ambulante klasse IV) ondanks optimale guideline directed medical therapy
- iii. LVEF 20-50%
- iv. LV eind systolische diameter ≤ 70mm
- v. Tenminste een hartfalen hospitalisatie binnen het afgelopen jaar of verhoogde natriuretisch peptide niveaus
- vi. Anatomie geschikt voor TEER

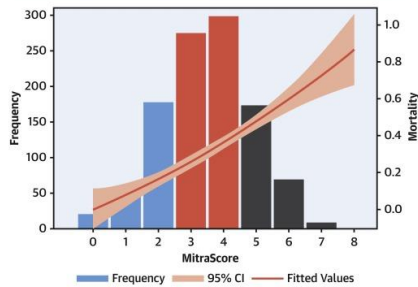
4.5. COAPT exclusie criteria:

- i. Ernstige disability/frailty
- ii. Hypertrofische cardiomyopathie, restrictieve cardiomyopathie, constrictieve pericarditis, of elke andere structurele hartziekte die het hartfalen veroorzaakt anders dan gedilateerde cardiomyopathie (ischemisch of non-ischemisch)
- iii. Infiltratieve cardiomyopathien (bv amyloidosis, hemochromatose, sarcoidose)
- iv. Geschatte SPAP > 70mmHg op echo of bij rechts katheterisatie

- v. Hemodynamische instabiliteit gedefinieerd als een systolische bloeddruk van <90mmHg met of zonder afterload reductie, cardiogene shock of de noodzaak voor inotrope ondersteuning of intra-arteriële ballonpomp (IABP) of ander assist device
- vi. Rechtszijdig congestief hartfalen met echografisch bewijs voor matige of ernstige RV dysfunctie
- vii. Mitral valve orifice area <4,0cm² op TTE Coronaire, aorta- of tricuspidalis-klepfwijkingen waarvoor chirurgie is geïndiceerd.

CENTRAL ILLUSTRATION: The MitraScore to Predict Mortality After Transcatheter Mitral Valve Repair

MitraScore	
Variable	Points
≥75 years of age	1 point
LVEF <40%	1 point
Anemia	1 point
eGFR <60 mL/min/1.73 m ²	1 point
Peripheral artery disease	1 point
COPD	1 point
High dose of diuretic	1 point
No therapy with RAS inhibitors	1 point

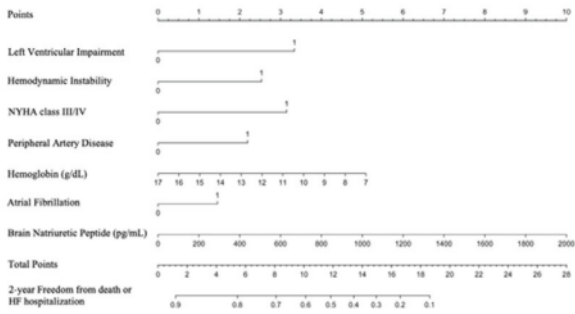


Raposeiras-Roubin, S. et al. *J Am Coll Cardiol.* 2022;79(6):562-573.

(Mack et al., *Am Heart J.* 2018; 205:1-11)

4.6. MitraScore

CITE score Nomogram



Left Ventricular Impairment: ejection fraction <20%, Left Ventricular end-systolic diameter >70 mm, or ACC/AHA stage D HF
 Hemodynamic Instability: systolic pressure <90 mmHg, cardiogenic shock, inotropic support, or mechanical heart/circulatory assistance

CITE score: Scotti et al. Am J Cardiol, 2023;186: 100-108




Figure 2. The GRASP nomogram.

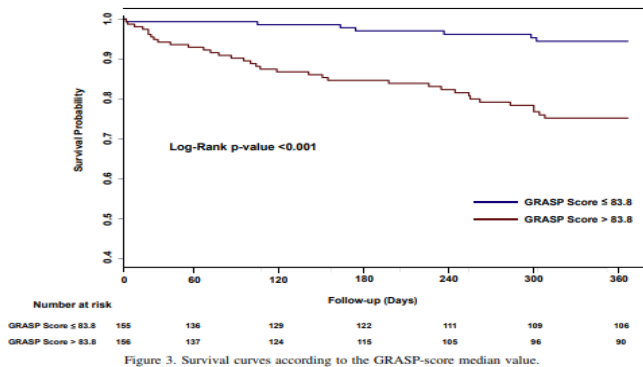


Figure 3. Survival curves according to the GRASP-score median value.

GRASP score: Buccheri et al, Am J Cardiol 2017;1189:1443-1449


5. Procedure/ingreep

5.1. a. Voorwaarden:

- i. Informed consent. De patiënt wordt geïnformeerd over het feit dat Carillon een nieuwe techniek betreft in Nederland. Er is wereldwijd minder ervaring in vergelijking met mitralisklepchirurgie en M-TEER. De techniek is veilig, en er is een gunstig effect te verwachten op de mitralisklepinsufficiëntie en klachten. Deze techniek wordt overwogen/voorgesteld omdat patiënt niet in aanmerking komt voor mitralisklepchirurgie en M-TEER. De informed consent procedure dient te worden uitgevoerd volgens het 4 stappenplan:
 1. Keuze: De zorgverlener informeert de patiënt dat er een beslissing genomen moet worden en dat de mening van de patiënt belangrijk is in het bepalen van de beste passende optie voor deze patiënt
 2. Opties: De zorgverlener legt de opties en de voor- en nadelen uit van elke optie; een optie kan zijn dat er geen actieve behandeling wordt gestart;
 3. Voorkeur: De zorgverlener en de patiënt bespreken de voorkeuren van de patiënt en de zorgverlener ondersteunt de patiënt in het wikken en wegen (waarin aandacht is voor elementen zoals: wensen, voorkeuren, doelen, waarden en verwachtingen mee te nemen);
 4. Beslissing: De zorgverlener en de patiënt nemen een besluit waarin de voorkeuren en de voor- en nadelen van de opties geïntegreerd worden, of stellen het expliciet uit en regelen eventuele follow-up.
- ii. Voorwaarden behandelcentrum: hartcentrum met een lopend chirurgisch en percutaan mitralisklepprogramma (Hartcentrum waar zowel chirurgische MVR/MVP als M-TEER worden verricht).
- iii. De veiligheid van de patiënten wordt gewaarborgd door aanwezigheid van een ervaren proctor bij minimaal de eerste 3 procedures.
NB. Daarna wordt er in overleg met het centrum bekeken of dit afdoende is of dat er bij de volgende procedures nogmaals begeleiding in de vorm van een proctor gewenst is.

5.2. Benodigde ruimte:

- i. HCK of hybride OK
- ii. Opstelling:



Afbeelding 7: Kamer opstelling tijdens Carillon procedure

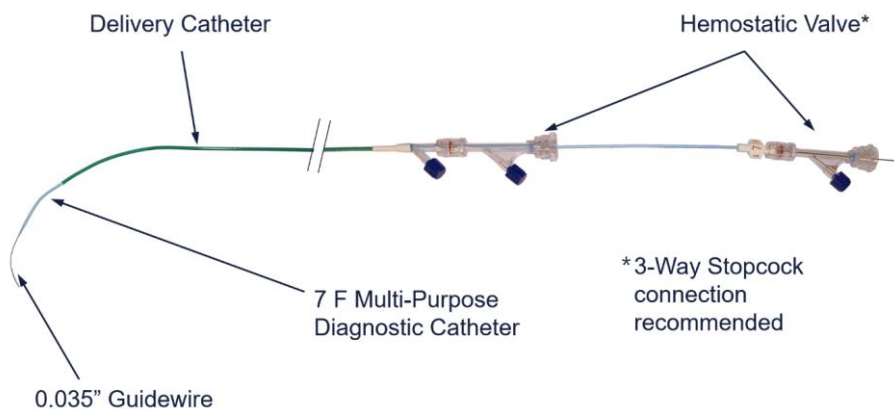
5.3. Teamomschrijving:

- i. Interventie Cardioloog (1ste operateur)
- ii. Cardioloog (2de operateur)

- iii. Echo Cardioloog (optioneel, vooral van belang voor en na de procedure)
- iv. Anesthesie (optioneel)

5.4. Materiele benodigheden:

- i. Lange Tafel (steriel laken)
- ii. 10 F korte introductieschede
- iii. Carillon plaatsingskatheter
- iv. Carillon meetkatheter
- v. 7 F diagnostische katheter (MP-A1, enz.)
- vi. Voerdraad met zachte punt van 0,035 inch
- vii. Wissellengte voerdraad (2,6 m)
- viii. Hemostatische kleppen (x2)
- ix. 3-weg stopkranen (x3)



Afbeelding 8: CS-toegangssysteem

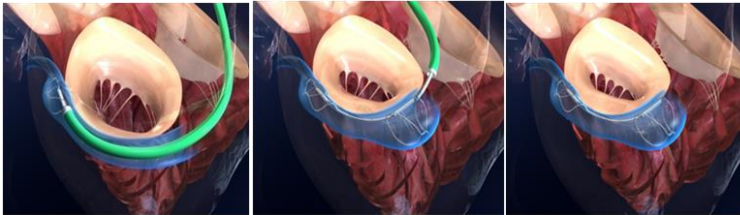
5.5. Beschrijving procedure

Het Carillon-implantaat wordt geïmplant via transveneuze plaatsing (jugulaire cannulatie) onder fluoroscopie volgens standaardprocedures voor percutane cannulatie/katheterisatie. Na katheterisatie van het coronaire veneuze systeem wordt de maat van de CS/GCV beoordeeld om de juiste maat van het Carillon-implantaat te bepalen. Dit wordt bereikt door een venogram uit te voeren om te helpen bij het meten van de aderdiameter en -lengte. Er wordt ook een angiogram gemaakt om de locatie van de kransslagaders ten opzichte van de CS/GCV te bepalen. Het Carillon-implantaat bestaat uit distale en proximale ankers die met een lintconnector zijn verbonden. Door het ontwerp van het distale gedeelte van het implantaat (beschreven als het "distale anker") kan het worden verankerd in het distale gedeelte van de GCV. Dit wordt bereikt door het anker in de ader uit te zetten en op zijn plaats te vergrendelen met de punt van de plaatsingskatheter. De druk die door het geëxpandeerde en vergrendelde anker op de aderwand wordt uitgeoefend, maakt een veilige verankering van het Carillon-implantaat mogelijk. De plaatsingskatheter wordt dan proximaal teruggetrokken om de lintconnector bloot te leggen.

Er wordt handmatig spanning op het plaatsingssysteem uitgeoefend, waarbij het proximale gedeelte van het Carillon-implantaat (beschreven als het "proximale anker") naar het CS-ostium wordt getrokken. Fluoroscopie en echocardiografie begeleiden het aanspanproces. Het proximale anker wordt ontplooid en vergrendeld in de CS door de hulskomponent van het plaatsingssysteem naar voren te bewegen, waardoor de mitralisannulus opnieuw wordt gevormd. Na te hebben vastgesteld dat er geen compressie van de coronaire arterie ontstaat door obstructie ten gevolge van het device (beoordeeld door coronaire angiografie), dat er enige vermindering is van de mitralisklepinsufficiëntie (beoordeeld door echocardiografie) en dat het proximale anker is vergrendeld (beoordeeld door

fluoroscopie), kan de operator het handvat van het implantaat ontkoppelen en de katheter verwijderen.

Mocht er sprake zijn van compressie van de coronairarterie dan kan eerst NTG intracoronair worden toegediend, omdat er bij een nauwe relatie tussen anker en coronair arterie ook spasme op kan treden. Vindt er geen resolutie van de compressie plaats dan kan gepoogd worden de tractie op het device te verminderen om te zien of dit het probleem oplost. Blijft er sprake van compressie dan kan het systeem verwijderd worden. Aan de hand van de anatomie van de sinus coronarius in verhouding tot de coronair arteriën kan worden bepaald of een nieuwe implantatiepoging met een andere positie van het distale anker wel of niet zinvol wordt geacht.



Afbeelding 9: Plaatsing van het Carillon implantaat en plooiing van de mitralis klep
Het Carillon Mitral Contour System is ontworpen om acute recapture mogelijk te maken tijdens de implantatieprocedure (voorafgaand aan ontkoppeling) als het implantaat om welke reden dan ook niet succesvol kan worden ingezet, of om andere klinische of veiligheidsredenen. Het implantaat wordt teruggevangen door de huls naar de pijlpunt van het proximale anker te bewegen. De plaatsingskatheter wordt vervolgens over zowel de proximale als de distale ankers voortbewogen door aan de regelknop te draaien. Beide ankers worden volledig teruggevangen in de plaatsingskatheter.

6. Follow up

6.1. Ontslag:

- i. Fysiek onderzoek
- ii. Vitale functies
- iii. Transthoracaal echocardiogram (TTE)
- iv. Klinische beoordelingen door de arts en andere informatie die moet worden geëvalueerd en vastgelegd wanneer deze zich voordoen, waaronder:
 1. Gelijktijdige medicijnen
 2. Bijwerkingen

6.2. 1 maand.

Deze eerste follow up dient bij voorkeur plaats te vinden in het interventiecentrum, ten behoeve van kwaliteitscontrole en verzameling van NHR registratiedata.

- i. Fysiek onderzoek
- ii. Vitale functies
- iii. Transthoracaal echocardiogram (TTE)

6.3. 6 maanden

- i. Fysiek onderzoek
- ii. Vitale functies
- iii. Transthoracaal echocardiogram (TTE)

6.4. 12 maanden

- i. Fysiek onderzoek
- ii. Vitale functies
- iii. Transthoracaal echocardiogram (TTE)

7. NHR-registratie

Carillon procedures dienen als mitralisklepingreep aan te worden geleverd binnen de THI kwaliteitsregistratie, waarbij de verplichting voor mitralisklepingrepen van toepassing is. Daarnaast dienen aanvullende variabelen, zoals beschreven in het handboek voor Carillon procedures, aangeleverd te worden. Deze aanvullende aanlevering vindt plaats via MijnNHR middels het template voor Carillon procedures. Hierbij dient het interventienummer gelijk te zijn aan het interventienummer in de kwaliteitsregistratie. Verplichte aanlevering van de data aan de NHR zal elk kwartaal plaatsvinden. De data worden elk kwartaal gedeeld met het bestuur van de THI werkgroep, dat de data zal analyseren en een rapport zal opstellen. Dit rapport zal, vergezeld met een advies, naar het NVVC bestuur gestuurd worden.

8. Appendix A

Patiëntscreeningsformulier:

1. Data Sharing Instructions:

Prior to data collection, please ensure patient consent on data protection has been obtained. As per GDPR Cardiac Dimensions is not allowed to review patient data without the patient's explicit consent.

1 Cardiac Dimensions provides a consent form and information notice to comply with GDPR requirements.

2 Patient consent as per GDPR, echo files, fluoro images

3 CDI Portal: <https://cardiacdimensions.sharefile.com> – Cardiac Dimensions will provide you with access details, please contact your local representative

Date of Consent: _____ (DD-MMM-YYYY)

Method:

Written (Please, attach signed CDI Consent form)

Verbal (CDI Consent form must be signed before procedure)

Obtained by: _____ at _____ (HH:MM)

Patient Reference Number: _____

2. Imaging Guidelines:

Echo Imaging: High-quality echo images are required for optimal mitral valve assessment; TEE is preferred, TTE will allow for limited assessment only. The following echo views are standard requirement for sufficient assessment: **TEE TTE**

- Transgastric short axis view
- Transgastric 2-chamber view
- Mid-esophageal four chamber view
- Mid-esophageal two chamber view
- Mid-esophageal three chamber view
- Doppler flow evaluation

- Parasternal Long Axis and Parasternal Short Axis View
- Apical 4 Chamber View
- Apical long axis view (3 Chamber View)
- Apical 2 Chamber View
- Doppler flow evaluation
- M-mode tracing

3. Carillon® Mitral Contour System® Patient Screening and Proctor Review

Site Input

Site Instructions: Complete fields below for patient selection review.

All red check boxes () indicate a contraindication for CMCS. **Proctor Review**

Proctor Instructions: Complete fields below to provide assessment of data provided in corresponding "Site Input" sections and images.

Physician Contact Information

Hospital: _____

Name: _____

Phone: _____

Email: _____

Date and Signature: _____

Included Images for assessment:

TTE TEE4 Coronary Angiography

Additional files submitted:

Medical History Patient consent as per GDPR

Other _____

General comments on patient / suitability / indications:

_____ **Proctor Contact Information**

Name: _____

Phone: _____

Email: _____

Date and Signature: _____

Proctor assessment for CMCS treatment:

Patient is a good candidate

Patient may be suitable; see caveats below

Patient is not suitable

Comments on data completeness and quality recommendations:

Comments on patient suitability for Carillon:

Age: _____ yrs Comments on functional assessments:

Comments on medical management:

NYHA Class: I II III IV

LV EF: _____ %

Yes No Mo.5

Is the patient in class IV CHF and/or unstable? n/a

Is the patient able to lie down flat comfortably? n/a

Is the patient on optimal medical treatment? _____

ACE Inhibitors _____

Beta Blocker _____

Entresto® (LCZ 696) _____

Aldosterone Antagonist _____

Diuretics _____

If the patient is not on one or more of the medications listed above, please explain:

Patient sensitivities: **Yes No**

Does the patient have a Nickel6 sensitivity?

If yes, does the patient already have a device implanted made of Nitinol (e.g. stent, etc.)?

Other patient sensitivities: _____

Echo Assessment

Inferior Vena Cava (>2 mm) Yes No Comments on right heart status:

Pulmonary Artery Pressure: _____ mmHg

TR Grade:

Mild (I)

Moderate-Severe (III) Mild-Moderate (II)

Severe (IV)

Significant right heart enlargement? Yes No

Other significant valve disease?

If yes, please describe: _____ mmHg

9. Appendix B

Afkortingen

ACE	Angiotensin Converting Enzyme
BNP	Brain Natriuretic Peptide
CRT-P/D	Cardiale Resynchronisatie Therapie (Pacemaker/Defibrillator)
CS	Coronaire Sinus
GCV	Great Cardiac Vein (Grote hartader)
GDMT	Guideline Directed Medical Therapy
LAA	Left Atrial Auricle (linker hartoor)
LAO	Left Anterior Oblique
MAC	Mitralisklep Annulus Calcificatie
MI	Mitralisklepinsufficiëntie
M-TEER	Mitral Transkatheter Edge-to-Edge Repair
MV	Mitral Valve (mitralisklep)
MVP	Mitralisklepplastiek
MVR	Mitral Valve Replacement (mitralisklepvervanging)
NYHA	New York Heart Association
RAO	Right Anterior Oblique
RCx	Ramus Circumflexus
RPL	Ramus Posterolateralis
SGLT2	Sodium Glucose Transporter 2
TEE	Trans Esofageaal Echocardiogram
TTE	Trans Thoracaal Echocardiogram
XE2	Type aanduiding van de Carillon